

## CT 辅助下人工耳蜗植入患儿面神经隐窝发育研究

张帆<sup>1</sup>, 何波<sup>2</sup>, 阮标<sup>1</sup>, 汤勇<sup>1</sup>,

(1) 昆明医科大学第一附属医院耳鼻咽喉科; 2) 医学影像中心, 云南昆明 650032)

**[摘要]** **目的** 了解人工耳蜗植入患儿面神经隐窝的发育情况. **方法** 对 217 例人工耳蜗植入患儿分别术前 CT 测量, 术中实际测量面神经隐窝宽度. **结果** CT 测量面神经隐窝宽度在圆窗龛水平为  $(3.90 \pm 0.17)$  mm, 手术中实际测量值为  $(3.87 \pm 0.16)$  mm. CT 测量值与术中测量数据之间差异无统计学意义 ( $P > 0.05$ ); 人工耳蜗植入患儿各年龄阶段面神经隐窝宽度数据之间差异无统计学意义 ( $P > 0.05$ ). **结论** 术前通过 CT 可以对面神经隐窝宽度进行准确评估, 有利于术中面神经隐窝开放及减少面神经垂直段损伤. 各年龄阶段人工耳蜗植入患儿面神经隐窝宽度之间差异无统计学意义, 提示面神经隐窝于出生后已基本无变化.

**[关键词]** 人工耳蜗植入; 体层摄影术; X-线计算机; 面神经隐窝

**[中图分类号]** R764 **[文献标识码]** A **[文章编号]** 2095-610X (2015) 02-0062-03

## The Development of Facial Recess in Cochlear Implant Recipients through Measuring the Width of Facial Recess Guided by CT

ZHANG Fan<sup>1</sup>, HE Bo<sup>2</sup>, RUAN Biao<sup>1</sup>, TANG Yong<sup>1</sup>

(1) Dept. of Otolaryngology; 2) Radiology Medical Imaging Center, The First Affiliated Hospital of Kunming Medical University, Kunming Yunnan 650032, China)

**[Abstract]** **Objective** To investigate the development of facial recess in cochlear implant recipients through measuring the width of facial recess. **Method** The facial recess was measured by preoperative CT and intraoperative measurement in 217 cases of cochlear implants. **Results** The width of facial recess was  $3.90 \pm 0.17$ mm by preoperative CT and  $3.87 \pm 0.16$  mm in operation through the round window. There was no significant difference of the width between the preoperative CT and intraoperative measurement ( $P > 0.05$ ). There was no significant difference between the widths of the data in all groups of cochlear implant children ( $P > 0.05$ ). **Conclusion** Preoperative CT may accurately assess the width of facial recess, and has the benefit of appearing the facial recess and avoiding injury of facial nerve. There is no significant difference between the widths of the data in all groups of cochlear implant children, suggesting that the size of facial recess has no change after birth.

**[Key words]** Cochlear prosthesis implantation; Tomography; X-Ray Computer; Facial recess

人工耳蜗植入 (cochlear implantation, CI) 是治疗语前聋患者的有效手段<sup>[1]</sup>. 术前 CT 是了解植入耳解剖结构的一个重要手段<sup>[2]</sup>, 本研究将 CT 与临床手术相结合, 探讨面神经隐窝的变化及发育情况, 为术前影像评估手术难度, 指导手术提供参考

依据.

### 1 对象和方法

#### 1.1 研究对象

**[基金项目]** 云南省卫生厅内设研究机构资助项目 (2011WS0051)

**[作者简介]** 张帆 (1978~), 男, 云南昆明市人, 医学硕士, 主治医师, 主要从事先天性外中耳畸形, 人工耳蜗植入临床工作.

**[通讯作者]** 汤勇. E-mail: yongtang0929@sina.com

选取2012年1月到2014年1月在昆明医科大学第一附属医院行人工耳蜗植入手术患儿共计217例,217耳(全部为单耳植入)。年龄11月至14岁,除2例为语后聋患儿外,其余全部为语前聋患儿,基本情况分布见表1。

1.2 方法

1.2.1 CT术前测量 (1) 扫描参数:采用Siemens Somatom Definition Flash CT (SOMATONM Definition Flash, Siemens Healthcare, Forchheim, Germany)机。患儿仰卧位(年龄小不配合患儿在口服药物镇静后检查),扫描基线为听眶线,范围从乳突尖至鼓室盖上缘。扫描技术参数:准直128×0.6 mm,矩阵512×512,球管旋转时间1s,扫描野(FOV)180 mm,卷积核U80f,扫描层厚及重建间隔分别为0.6、0.3 mm,螺距0.85,窗宽/位4000HU/700HU。扫描方向:足向头扫描;(2)测量方法:在轴位CT片上,显示圆窗龕平面,测量自骨性外耳道后壁与面神经垂直段之间的垂直距离。通过影像工作站,直接得出距离数值,单位mm,见图1。

1.2.2 术中测量 (1) 手术方法:所有患儿人工耳蜗植入手术采用经面神经隐窝入路。磨开乳突,保留外耳道后壁,乳突轮廓化,显露鼓室,乙状窦板,鼓室天盖,二腹肌嵴,水平半规管,砧骨短脚。以水平半规管,砧骨短脚及二腹肌嵴为标志逐渐暴露面神经垂直段骨管。根据确定的面神经垂直段位置,向前逐渐开放面神经隐窝,暴露砧蹬关节,锥隆起,鼓岬,圆窗龕。以圆窗龕为标志在其前方开窗,开放鼓阶,插入人工耳蜗电极;(2)测量方法:确认外耳道后壁,面神经垂直段骨管及圆窗龕三个测量标志显露清晰后,在显微镜低放大倍数下用测量圆规前脚置于外耳道后壁,后脚置于面神经垂直段骨管中央,两脚连线经过圆窗龕,见图2。之后将圆规取出,用游标卡尺测量两脚之间的距离,并记录结果。

1.3 统计学处理

使用统计软件SPSS 进行分析处理,样本间比较运用方差分析,两两比较运用q检验, P<0.05为差异有统计学意义。

2 结果

全部217例患儿,术前CT显示中耳乳突炎2例,双侧前庭导水管扩大15例,共同腔畸形1例。根据影像工作站测量及术中测量分别得出不同年龄阶段面隐窝宽度值,各年龄阶段面隐窝宽度之间差异无统计学意义(P>0.05);各年龄阶段术前

CT与术中测量得到的结果之间差异无统计学意义(P>0.05),见表2、表3。

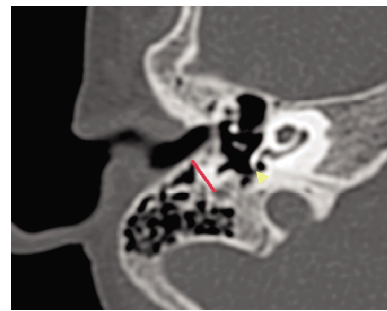


图1 右侧颞骨轴位CT

Fig. 1 CT of right temporal bone in axial view 黄色箭头示圆窗龕,红色线条示骨性外耳道后壁到面神经垂直段距离。

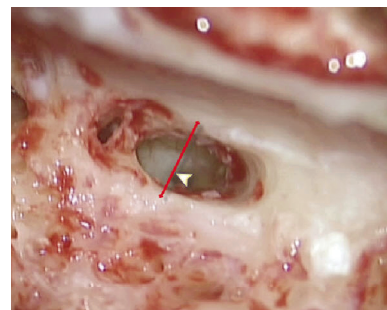


图2 人工耳蜗植入术中

Fig. 2 The cochlear prosthesis implantation during operation

黄色箭头示圆窗龕,红线示外耳道后壁到面神经垂直段距离,该线经过圆窗龕。

表1 人工耳蜗植入患者基本情况

Tab. 1 The general data of cochlear implant recipients

年龄(岁)	性别	
	男	女
0~	17	10
1~	44	26
3~	64	38
6~	11	7
合计	136	81

表2 CT下面神经隐窝宽度测量值 [mm, (x̄±s)]

Tab. 2 The measurement values of the width of facial recess by CT [mm, (x̄±s)]

年龄阶段(岁)	面隐窝宽度
0~	3.88±0.18
1~	3.89±0.16
3~	3.93±0.14
6~	3.90±0.18

表3 术中面神经隐窝宽度测量值 [mm, ( $\bar{x} \pm s$ )]Tab. 3 The measurement values of the width of facial recess in operation [mm, ( $\bar{x} \pm s$ )]

年龄阶段 (岁)	面隐窝宽度
0~	3.85 ± 0.15
1~	3.86 ± 0.13
3~	3.90 ± 0.14
6~	3.88 ± 0.17

### 3 讨论

人工耳蜗植入 (cochlear implantation, CI) 是治疗双耳重度及全聋患者的有效手段, 对于先天性语前聋的患儿来说, CI 可以完全使他们获得与正常小孩同样的听力, 从而正常学习, 融入社会<sup>[1]</sup>。人工耳蜗植入手术是整个聋儿康复流程的中心环节<sup>[2]</sup>, 手术的成功与否直接关系到整个患者康复的效果。CI 手术中尽管有经外耳道入路<sup>[3]</sup>, 但目前常规入路均是经面神经隐窝入路<sup>[4]</sup>, 面隐窝的大小及发育情况, 面神经的定位是整个手术的关键<sup>[5]</sup>。因语前聋患儿一般为低龄儿童, 其颞骨发育与成人不同, 所以手术相关解剖也有其特点<sup>[6]</sup>。术中面神经损伤, 面隐窝开放困难, 圆窗龛无法暴露, 鼓岬无法准确开窗导致 CI 植入失败等均是手术面临的困难及风险<sup>[8]</sup>。因此, 对面神经隐窝的研究显得尤其重要<sup>[9,10]</sup>。

人内耳自胚胎 3~4 周开始, 由听泡逐渐发育而来, 分娩时大小几乎与成人相同。鼓室自胚胎第 5 周, 面神经则在 19 周时开始发育<sup>[11]</sup>。面神经隐窝是位于中耳的一个类似三角形的重要解剖结构。其前界为鼓索神经与外耳道后壁, 后界是面神经垂直段, 上界为砧骨短脚与砧骨窝, 见图 3。CI 手术中面神经隐窝开放后将暴露非常重要的解剖标志圆窗龛, 进而以此为标志进行鼓岬开窗植入 CI<sup>[12]</sup>。

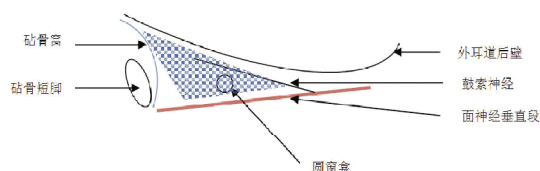


图3 面神经隐窝示意图

Fig. 3 Facial recess

蓝色区域显示面神经隐窝。

手术开放面神经隐窝有可能损伤面神经, 造成术后面瘫的严重并发症。为了明确面神经垂直段, 一般手术通常在开放面神经隐窝前先轮廓化

面神经垂直段骨管, 目的是明确其位置, 避免损伤。但由于每个患儿乳突发育差异很大, 部分患儿乳突气化很差, 在轮廓化面神经垂直段时, 面神经骨管与正常乳突骨质之间很难辨认, 部分患儿还有乳突炎, 气房内有肉芽组织, 给手术操作很大困难。因乳突气房在 2 岁以后始具雏形, 3 岁末已相当发育, 到成年才发育完成<sup>[14]</sup>。大部分 CI 植入患儿乳突发育差, 面神经垂直段位置较浅, 特别是 12 月左右的患儿面神经垂直段比较靠近外耳道后壁, 从而造成面神经隐窝狭窄, 同时术中还可见到部分患儿面神经垂直段骨管菲薄甚至面神经部分裸露, 相关文献也报道, 面神经在 CI 手术中存在一定的走行变异<sup>[13]</sup>, 这些都大大增加了面神经损伤的可能性。本研究发现术前 CT 测量面神经隐窝宽度值与术中测量值无明显差异, 面神经隐窝宽度平均为 (3.89 ± 0.17) mm, 因此术前通过 CT 对面神经隐窝的认真仔细的测量与评价, 可以很好的指导术中保护面神经。在实际手术中, 笔者通常在术前仔细阅读 CT 片, 初步确定面神经隐窝宽度, 如果出现宽度狭窄, 如本次研究中最窄者: 1.8 mm, 则术中需要游离鼓索神经甚至牺牲鼓索神经, 完全轮廓化面神经垂直段, 以能够在狭窄的面神经隐窝中进行耳蜗鼓岬开窗并植入电极。这样术前对手术的难度及术中可能发生的意外情况有充分的准备, 向家属讲述病情时也重点交待可能出现的异常情况, 既保障了手术安全也减少了术后纠纷的产生。本研究 217 例患儿中, 各年龄组患儿面神经隐窝宽度相近, 说明面神经隐窝通常在出生后就没有太大变化。同时, 田昊等研究发现面神经隐窝气房于出生后就已基本发育成熟<sup>[14]</sup>。随着 CI 手术的开展, 国家新生儿听力筛查的普及, 越来越多的低龄植入者进行 CI 手术。除了乳突发育情况随着年龄增长而不同外, 面神经隐窝并无太大变化, 这就为 CI 植入手术提供了较好的参考依据, 以便手术顺利进行。

### [参考文献]

- [1] 田勇泉. 耳鼻咽喉头颈外科学[M]. 第8版. 北京:人民卫生出版社, 2013:360-362.
- [2] 何学斌, 冯永, 陈登明, 等. HRCT指导下人工耳蜗植入术相关的解剖研究[J]. 临床耳鼻咽喉头颈外科杂志, 2011, 25(1):433-435.
- [3] 张道行, 张岩昆, 田昊, 等. 捐赠项目人工耳蜗植入的临床流程研究[J]. 中国听力语言康复科学杂志, 2008, 16(1):73-76.

(下转第 70 页)

为常用的手术入路<sup>[7]</sup>。神经内镜的辅助作用对于肿瘤及周围组织的探索起到一定的作用,它可以弥补显微镜的光源不能达到的死角,为更细致精确的解剖提供帮助,因为神经外科每次的进步都离不开光源的改进。

总之,术者熟练的显微镜下操作及术中切除肿瘤的策略是影响患者预后的关键,术者对于面神经保护的观念要贯彻始终,同时术中面神经检测技术为保护面神经提供了强有力的保障<sup>[8]</sup>,对于神经内镜等仪器的使用拓展也为经典手术提供了新的选择及保障。

### [参考文献]

- [1] BEDERSON J B, YOU AMMON K, WICHMANN W W, et al. Conservative treatment of patients with acoustic neuroma [J]. *Neurosurgery*, 1991, 28(5):646-651.
- [2] NEDZELSKI J M, CANTER R J, KASSEL E E, et al. Is no treatment good treatment in the management of acoustic neuromas in the elderly [J]. *Laryngoscope*, 1986, 96(8): 825-829.
- [3] VALVASSORI G E, SHANNON M. Natural history of acoustic neuroma [J]. *Skull Base Surg*, 1991, 1 (1):165-167.
- [4] TATOR C H, NEDZELSKI J M. Preservation of hearing in patients undergoing excision of acoustic neuromas and other cerebello-pontine angle tumors [J]. *J Neurosurg*, 1985, 63(3):163.
- [5] HELTON C, BRACKMANN D E, HOUSE W F, et al. Acoustic tumor surgery: prognostic factors in hearing conservation [J]. *Arch Otolaryngol Heck Surg*, 1989, 115(5):1213.
- [6] CIRIE I, ZHAO J C, ROSENBLATT S, et al. Suboccipital retrosigmoidal approach for removal of vestibular schwannomas; facial nerve function and hearing preservation [J]. *J Neurosurg*, 2005, 56(3):560-570.
- [7] MOSTAFA B E, SHARNOUBI M, YOUSSEF A M. The keyhole retrosigmoid approach to the cerebellum: indications, technical modifications, and results [J]. *Skull Base*, 2008, 18(6):371-376.
- [8] 闫长祥, 于春江, 乔慧, 等. 大、中型听神经瘤术中面神经保护及其功能评价 [J]. *中华神经外科杂志*, 2005, 21(4):220-223.
- (2014-10-06 收稿)
- [1] BEDERSON J B, YOU AMMON K, WICHMANN W W, et al. Conservative treatment of patients with acoustic neuroma [J]. *Neurosurgery*, 1991, 28(5):646-651.
- [2] NEDZELSKI J M, CANTER R J, KASSEL E E, et al. Is no treatment good treatment in the management of acoustic neuromas in the elderly [J]. *Laryngoscope*, 1986, 96(8): 825-829.
- [3] VALVASSORI G E, SHANNON M. Natural history of acoustic neuroma [J]. *Skull Base Surg*, 1991, 1 (1):165-167.
- [4] TATOR C H, NEDZELSKI J M. Preservation of hearing in patients undergoing excision of acoustic neuromas and other cerebello-pontine angle tumors [J]. *J Neurosurg*, 1985, 63(3):163.
- [5] HELTON C, BRACKMANN D E, HOUSE W F, et al. Acoustic tumor surgery: prognostic factors in hearing conservation [J]. *Arch Otolaryngol Heck Surg*, 1989, 115(5):1213.
- [6] CIRIE I, ZHAO J C, ROSENBLATT S, et al. Suboccipital retrosigmoidal approach for removal of vestibular schwannomas; facial nerve function and hearing preservation [J]. *J Neurosurg*, 2005, 56(3):560-570.
- [7] MOSTAFA B E, SHARNOUBI M, YOUSSEF A M. The keyhole retrosigmoid approach to the cerebellum: indications, technical modifications, and results [J]. *Skull Base*, 2008, 18(6):371-376.
- [8] 闫长祥, 于春江, 乔慧, 等. 大、中型听神经瘤术中面神经保护及其功能评价 [J]. *中华神经外科杂志*, 2005, 21(4):220-223.
- (2014-10-06 收稿)
- [4] KIUMEHR S, MAHBOUBI H, MIDDLEBROOKS J C, et al. Transcanal approach for implantation of a cochlear nerve electrode array [J]. *Laryngoscope*, 2013, 123(5):1261-1265.
- [5] THEUNISSE H J, GOTTHARDT M, MYLANUS E A. Surgical planning and evaluation of implanting a penetrating cochlear nerve implant in human temporal bones using microcomputed tomography [J]. *Otol Neurotol*, 2012, 33(6): 1027-1033.
- [6] 王素芳, 韩富根, 刘志印, 等. HRCT指导下人工耳蜗植入术面神经垂直段定位及保护 [J]. *临床耳鼻咽喉头颈外科杂志*, 2014, 28(10):745-746.
- [7] MCRACKAN T R, REDA F A, RIVAS A, et al. Comparison of cochlear implant relevant anatomy in children versus adults [J]. *Otology & neurotology*, 2012, 33(3):328-334.
- [8] 李玉洁, 张道行. 1396例人工耳蜗植入围手术期并发症讨论 [J]. *临床耳鼻咽喉头颈外科杂志*, 2010, 5(24): 433-435.
- [9] 邹团明, 谢南屏, 郭梦和, 等. 人工耳蜗植入术相关的面神经隐窝及后鼓室应用解剖研究 [J]. *临床耳鼻咽喉头颈外科杂志*, 2012, 26(10):445-448.
- [10] CALLI CAGLAR, PINAR ERCAN, ONCEL SEMIH, et al. Measurements of the facial recess anatomy: implications for sparing the facial nerve and chorda tympani during posterior tympanotomy [J]. *Ear, nose, & throat journal*, 2010, 89(10):490-494.
- [11] 黄选兆, 汪吉宝, 孔维佳. 实用耳鼻咽喉头颈外科学 [M]. 第2版. 北京:人民卫生出版社, 2007:16-19.
- [12] 邹团明, 郭梦和, 张宏征, 等. 人工耳蜗植入术鼓阶入口定位的相关解剖研究 [J]. *南方医科大学学报*, 2012, 32(6):904-907.
- [13] SONG JAE-JIN, PARK JOO HYUN, JANG JEONG HUN, et al. Facial nerve aberrations encountered during cochlear implantation [J]. *Acta oto-laryngologica*, 2012, 132(7): 788-794.
- [14] 田昊, 张道行. 3岁以下人工耳蜗植入患儿乳突及面隐窝发育的测量 [J]. *临床耳鼻咽喉科杂志*, 2006, 5(20):441-442.
- (2014-12-07 收稿)

(上接第64页)