

胰腺内分泌肿瘤 5 例误诊分析

杨建华

(昆明医科大学第二附属医院干疗二科, 云南昆明 650101)

[关键词] 胰腺内分泌肿瘤; 误诊; 分析

[中图分类号] R735.9 [文献标识码] A [文章编号] 2095-610X (2014) 04-0149-03

胰腺内分泌肿瘤 (pancreatic endocrine tumors, PETs) 是一类临床少见或罕见的肿瘤, 主要包括胰岛素瘤、胃泌素瘤、胰高血糖素瘤、血管活性肠肽瘤、生长抑素瘤、胰多肽瘤等^[1]。其病程缓慢, 可由良性逐渐发生恶性变。胰腺内分泌肿瘤发病率约为 4 ~ 5 /100 万^[2], 占各类胰腺肿瘤的 1% ~ 2%, 这类肿瘤的生物行为较难判断, 且临床表现不同, 早期症状不典型, 缺少特异性症状和体征, 易被误诊和漏诊。回顾性分析昆明医科大学第二附属医院干疗二科 2005 年 1 月至 2013 年 6 月收住的胰腺内分泌肿瘤 5 例, 旨在提高临床医师对该病的认识, 以减少其误诊率。

1 临床资料

收集昆明医科大学第二附属医院干疗二科 2005 年 1 月至 2013 年 6 月诊治的胰腺内分泌肿瘤 5 例, 其中男性 4 例, 女性 1 例, 年龄 49 ~ 78 岁, 平均 65.3 岁。误诊时间 6 月 ~ 7 a 不等。误诊疾病有低血糖, 胃溃疡, 双下肢皮肤真菌感染, 湿疹, 口角炎, 舌炎, 消化不良等。

有 2 例患者入院时诊断低血糖, 意识障碍, 其中 1 例老年女性因反复发作意识障碍半年, 到当地医院就诊, 诊断低血糖, 经对症处理曾一度好转, 以后症状逐渐加重, 直至出现昏迷, 每天仅于早晨能短暂清醒进食少许, 以后进入昏迷, 不能被唤醒。收住昆明医科大学第二附属医院干疗二科后监测血糖波动于 1.5 ~ 2.5 mmol/L 之间, 给予高渗葡萄糖静脉注射后可清醒, 床旁 B 超检查未见异常。入院 1 月后因全身衰竭死亡, 死亡后尸检发现胰腺占位病变 2 cm × 2 cm, 病理提示: 胰岛素

瘤。另 1 例中年男性患者因反复发作心悸、出汗、四肢无力 2 a 入院, 行胰岛素释放试验提示: 空腹胰岛素水平增高, 糖耐量试验: 空腹血糖降低 (2.3 mmol/L), 腹部螺旋 CT 增强扫描发现胰腺体尾部占位 (大小约为 2 cm × 3 cm), 行胰腺体尾部肿瘤切除术, 术后病理: 胰岛素瘤。1 例患者因反复发作上腹痛, 呕血, 黑便 1 a 余, 多次行胃镜检查提示胃窦部及十二指肠球部多发溃疡, 抑酸治疗有效, 但易复发, 后行血清胃泌素测定提示: 空腹血清胃泌素水平增高 (> 1 080 pg/mL) 而确诊胃泌素瘤, 因患者高龄, 有多种基础疾病, 不能耐受手术治疗。2 例胰高血糖素患者, 其中 1 例中年男性患者因反复出现双下肢对称性皮肤损害, 颜面、背部多发性毛囊炎, 口角炎, 舌炎 7 a, 就诊于各大医院皮肤科, 先后诊断皮肤真菌感染, 湿疹, 脂溢性皮炎, 经抗真菌, 抗湿疹治疗效果不佳, 近半年因出现纳差, 腹胀, 消瘦就诊于我科, 行腹部 B 超, 胸部 CT, 甲状腺功能, 空腹血糖, 肿瘤标志全套等检查无异常, 请皮肤科会诊, 根据其皮损特点考虑胰高血糖素瘤可能, 进一步行腹部螺旋 CT 增强扫描发现胰腺体尾部占位 (大小约 6 cm × 8 cm), 血清胰高血糖素测定数值大于 1 400 ng/L, 诊断胰高血糖素瘤, 行胰腺体尾部 + 脾脏切除术及局部淋巴结清扫, 术后病理示胰腺神经内分泌肿瘤合并少量胰腺导管细胞癌。清扫 13 枚淋巴结 1 枚发现转移 (见图 1)。另 1 例老年男性患者因顽固性双下肢皮肤损害 5 a, 反复到多家医院皮肤科就诊, 久治不愈, 近 1 a 出现进行性纳差, 消瘦到昆明医科大学第二附属医院干疗二科就诊, 行腹部螺旋 CT 增强扫描发现胰腺体部占位病变, 血清胰高血糖素测定 1 100 ng/L, 诊断胰高血糖素瘤, 因患

[作者简介] 杨建华 (1964 ~), 女, 云南大理州人, 医学学士, 副主任医师, 主要从事功能性胃肠病与肝病的临床研究工作。

者高龄, 家属放弃手术治疗出院.

2 讨论

胰腺是神经内分泌肿瘤 (neuroendocrine neoplasm, NEN) 的好发部位, 近年来胰腺神经内分泌肿瘤 (pancreatic neuroendocrine neoplasms, P-NENs) 的发病率呈不断上升趋势^[3]. P-NENs 因其总的发病率低、生物学行为独特、临床表现多样化, 常难与具有相同临床症状的其他疾病鉴别, 早期确诊难度大. 但是部分 P-NENs 恶性程度低, 如能及早确诊、及时手术治疗, 则预后较好^[4-6].

依据瘤细胞产生的激素能否引起症状可分为功能性与非功能性胰腺内分泌肿瘤, 其中非功能性占多数, 临床无明显症状, 多数为恶性^[7]. 胰岛素瘤、胃泌素瘤、胰高血糖素瘤属于功能性胰腺内分泌瘤, 它们大多数为良性. 胰岛素瘤尽管罕见, 但占胰腺内分泌瘤 70%, 胰岛素瘤具有产生和分泌胰岛素的能力, 与正常分化的 β 细胞不同, 胰岛素瘤细胞在低血糖情况下也可持续分泌胰岛素及胰岛素前体物质, 其临床表现主要是空腹低血糖. 胰高血糖素瘤常伴胰高血糖素过量分泌, 典型表现是易受摩擦部位皮肤反复发生的坏死性游走性红斑, 常易误诊为皮肤疾病, 但是该类患者多数 (约 95%) 伴有血糖升高、贫血、消瘦. 胰高血糖素瘤需要检测血浆胰高血糖素, 正常人的血浆胰高血糖素浓度不超过 150 ~ 200 ng/L, 当大于 1 000 ng/L 时常可诊断胰高血糖素瘤. 60% ~ 82% 左右的胰高血糖素瘤是恶性肿瘤, 肿瘤体积较大的, 可以考虑行胰腺切除术, 将肿瘤完全切除后, 病人各种临床表现缓解迅速, 甚至在切除原发病灶和大多数转移病灶后, 病人症状均能得到缓解. 本组病例中的中年男性胰高血糖素瘤患者, 肿瘤切除 2 d 后, 患者口角炎、舌炎、颜面、背部皮肤和双足部皮肤溃烂逐步好转, 两周后各种皮疹基本消退. 对于已经发生转移的恶性胰高血糖素瘤也应积极手术治疗, 尽量切除原发病灶, 减少瘤负荷, 清扫区域淋巴结. 能手术切除的患者 5 a 生存率可以达到 80% ~ 100%.

胰腺内分泌肿瘤发病率低, 且肿瘤的体积大多较小, 位置隐蔽, 而且临床症状较复杂, 病程相对较长, 故临床上易误诊、漏诊, 文献报道胰岛素瘤误诊率高达 53.3%^[8]. 本组病例中病程最长者达 7 a 之久, 丧失了最佳治疗时机. 胰高血糖素瘤更为少见, 多数误诊为皮肤真菌感染, 复发性口腔溃疡、湿疹和糖尿病. 本组 2 例病人表现反

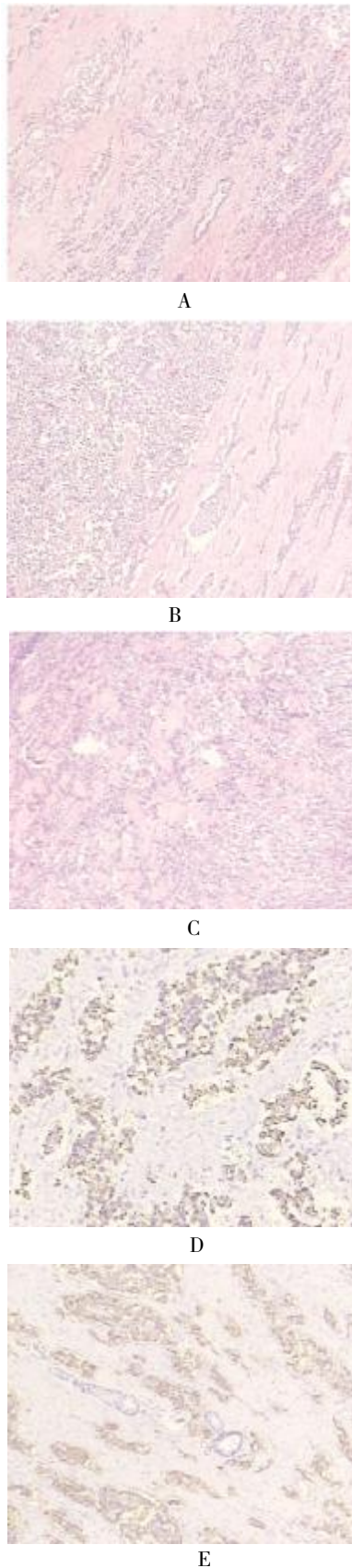


图 1 胰腺内分泌瘤的光镜所见及免疫组化

A、B、C: 胰腺尾部神经内分泌瘤及腺泡细胞癌 ($\times 40$), 网膜组织内 13 枚淋巴结中 1 枚见癌转移 (1/13); D: (syn); E: (L-CK) 胰腺癌免疫组化.

复口腔黏膜干糙、舌体开裂,疼痛,口角炎,双下肢对称性皮炎,最初诊断“念珠菌感染合并湿疹”,反复抗真菌药物治疗6a余,症状无缓解。直至患者出现体重进行性下降(因舌体疼痛不愿进食和/或后期肿瘤消耗),不能坚持正常生活和工作才来就诊。

胰腺内分泌肿瘤(pancreatic endocrinotumors, PETs)发病率低,临床表现复杂多样,这就要求我们详细询问病史,细致体格检查,对于常见疾病不能解释的症状或经过治疗症状不缓解者,应进一步全面检查,多学科协作,以减少误诊和漏诊。对于功能性PET,将临床症状结合实验室放射免疫技术测定的相应激素血清水平,不难作出定性诊断,但需建立在对该类疾病的了解和一定临床经验基础上。随着多排螺旋CT的应用,其诊断阳性率已提高到80%以上。早期诊断可以改善患者预后,甚至得到治愈。

[参考文献]

- [1] 王春友. 胰腺内分泌肿瘤[J]. 中国实用外科杂志, 2010,30(9):15-19.
- [2] OBERG K. Pancreatic endocrine tumors[J]. *Semin Oncol*, 2010,37:594-618.
- [3] MODLIN I M, OBERG K, CHUNG D C, et al. Gastroenteropancreatic neuroendocrine tumours[J]. *Lancet Oncol*, 2008,9:61-72.
- [4] FRANKO J, FENG W, YIP L, et al. Non-functional neuroendocrine carcinoma of the pancreas: incidence, tumorbiology, and outcomes in 2,158 patients [J]. *J Gastrointest Surg*, 2010,14(3):541-548.
- [5] WANG D S, ZHANG D S, QIU M Z, et al. Prognostic factors and survival in patients with neuroendocrine tumors of the pancreas [J]. *Tumour Biol*, 2011,32(4):697-705.
- [6] WANG D S, ZHANG D S, QIU M Z, et al. Prognostic factors and survival in patients with neuroendocrine tumors of the pancreas [J]. *Tumour Biol*, 2011,32(4):697-705.
- [7] HALFDANARSON T R, RUBIN J, FARNELL M B, et al. Pancreatic endocrine neoplasms: epidemiology and prognosis of pancreatic endocr [J]. *Endocr Relat Cancer*, 2008,15(2):409-427.
- [8] 苗毅, 郭峰, 奚春华, 等. 胰腺内分泌肿瘤的外科治疗[J]. 肝胆外科杂志, 2007,6:168-171.
(2014-03-05 收稿)

(上接第146页)

[参考文献]

- [1] 黄汉辉, 杨丹. 腹壁子宫内位异位症的研究进展[J]. 复旦学报(医学版), 2010,37(1):116.
- [2] NOMIANTO N S, PRATES L F, LAUAR I, et al. Caesarean section greatly increases risk of scar endometriosis [J]. *Eur J Obstet Gynecol Reprod Biol*, 2010,152(1):83.
- [3] CHANG Y, TSAI E M, LONG C Y, et al. Abdominal wall endometriomas [J]. *J Reprod Med*, 2009,54:155.
- [4] 林琳, 王平. 腹壁切口子宫内位异位症112例临床分析[J]. 四川大学学报(医学版), 2009,40(3):568.
- [5] 李淑霞, 李正玮, 张哲, 等. 腹壁子宫内位异位症切除术中补片替代筋膜缺损的临床研究[J]. 现代妇产科进展, 2008,17(4):313.
(2014-03-02 收稿)