

高频超声对外周神经损伤一期缝合术后的临床观察

何秋楠, 冯 蕾

(昆明医科大学第二附属医院超声影像科, 云南昆明 650101)

[摘要] **目的** 探讨高频超声在评价外周神经损伤一期缝合术后再生状况中的作用. **方法** 应用高频超声对 28 例开放性外周神经损伤一期缝合术后患者进行观察, 对其中 18 例进行 1~6 月的随访观察, 观察内容包括神经连续性、吻合口声像图表现, 用文字及图像完整、详细记录观察结果, 18 例中有 9 例与二期手术术中情况相比较. **结果** 经一期缝合术后的损伤神经共有 6 种回声类型. 在功能恢复较差的 9 例需二期手术的患者中, 有 8 例手术探查结果与超声提示结果一致. **结论** 高频超声检查可观察周围神经损伤术后恢复情况, 并可对二期手术提供有效的帮助.

[关键词] 高频超声; 外周神经损伤; 一期缝合术后

[中图分类号] R445.1 **[文献标识码]** A **[文章编号]** 1003 - 4706 (2013) 02 - 0129 - 05

High-frequency Ultrasound Assessment of Peripheral Nerve Injury after Primary Suture

HE Qiu - nan, FENG Lei

(Dept. of Ultrasound, The 2nd Affiliated Hospital of Kunming Medical University, Kunming Yunnan 650101, China)

[Abstract] **Objective** To investigate the role of high-frequency ultrasound in evaluating the regeneration of injured peripheral nerves after primary suture. **Methods** We used the high-frequency ultrasound to evaluate 28 patients with open peripheral nerve injuries after primary suture. The nerve continuity and ultrasonogram of the anastomotic stoma were observed and recored in 18 patients in the 1-6 months follow-up. The imaging findings were compared with the intraoperative ultrasound of secondary surgery in 9 of the 18 patients. **Results** The echoicimage of the injured peripheral nerves after primary suture was classified into 6 categories. The US results were consistent with the findings in operation in 8 of the 9 patients that needed secondary operation. **Conclusion** High-frequency ultrasonography can be used observe the recovery of the injured peripheral nerves after surgery, and provide effective help to the secondary operation.

[Key words] High frequency ultrasound; Injured peripheral nervous; Primary suture

外周神经损伤是临床上常见的疾病, 主要分为开放性损伤和非开放性损伤, 前者常引起神经的部分断裂或完全断裂, 后者常引起神经干的挫伤、压迫或牵张. 神经断裂后, 若能及时施行一期缝合将断端对正连接, 则有助于恢复神经机能. 然而对神经缝合后机能的恢复以及神经再生状况的检测, 一直是临床上的一个难点. 以往经常靠体

格检查来主观判断, 另外可借助神经电生理检查来进行功能判断. 而对于神经组织的形态学变化, 则缺乏可靠和便捷的检测手段. 随着超声诊断及仪器的不断发展, 高频超声应用于外周神经检查已经成为可能, 其可靠性已经得到国内外专家的肯定. 本文回顾性分析了 18 例外周神经损伤患者经一期缝合术治疗后的声像图表现, 现报道如下.

[作者简介] 何秋楠 (1980~), 女, 云南昆明市人, 医学学士, 住院医师, 主要从事肌骨超声诊断研究工作.

[通讯作者] 冯蕾. E-mail: kmfenglei@sina.com

1 资料和方法

1.1 一般资料

昆明医科大学第二附属医院超声影像科自2012年1月至2012年9月共检查外周神经损伤患者28例,男性15例,女性13例,年龄17~40岁,平均27岁,均为开放性外周神经损伤,并一期缝合术患者。其中18例得到随访检查,随访时间为术后1个月、3个月及6个月。18例患者中,损伤外周神经包括正中神经、尺神经、桡神经及臂丛神经,其中正中神经8例,尺神经5例,桡神经4例,臂丛神经1例;损伤神经完全断裂12例,部分断裂6例;多根神经损伤4例,单根神经损伤14例。18例患者的损伤神经在一期缝合术中吻合22处,即吻合口共22处。18例中共有9例患者进行二期手术。

1.2 仪器

PHILIP IU22 彩超仪,高频线阵探头,探头频率7~12 MHz,

1.3 检查方法

对损伤神经进行多切面检查,检查起始部位根据受损神经部位决定。观察内容包括受损外周神经的连续性、局部形态及回声,并注意损伤神经吻合处周边软组织(包括血管、肌腱、韧带)与该神经的关系。每次随访检查情况均与前次检查结果相比较。

2 结果

2.1 一般情况

18例分别于术后1个月、3个月及6个月随访检查,即每例术后均随访3次,比较3次随访结果可分为以下3类:(1)11例第2次、第3次结果与第1次相同:吻合处不规则混合回声区3例、吻合处受损神经厚度变细2例、吻合处回声均匀减低1例、吻合处椭圆形稍低回声结节形成2例、损伤神经吻合处远端与平行致密强回声带相连2例、吻合处神经连续性中断1例;(2)4例第2次、第3次结果与第1次相比有变化,但后2次结果基本相同:吻合处不规则混合回声区2例、吻合处受损神经厚度变细1例、吻合处回声减低1例;(3)3例3次随访结果均有不同:吻合处不规则混合回声区1例、吻合处受损神经厚度变细1例、吻合处回声减低1例。其中共有9例患者进行二期手术治疗,有8例手术探查结果与超声提示结果吻合。

2.2 损伤神经术后回声类型

18例外周神经损伤一期缝合术后随访1~6月的患者,受损神经两断端间有以下6种回声类型:1型:吻合处不规则混合回声区,此型共6例,超声表现为损伤神经连续性尚可分辨,但神经对位欠佳,两侧断端之间可见不规则混合回声区,以低回声为主(图1),边界不清,其中4例行二期手术,有3例在术中证实该不规则混合回声区为瘢痕组织。

2型:吻合处椭圆形稍低回声结构形成,超声见神经连续性部分存在,对位尚可,吻合处可见膨大的椭圆形稍低回声结构,边界尚清,其内未见确切的线状回声但可见少量点状强回声,吻合处两端神经束稍增粗(图2)。此型共2例,其中1例行二期手术,经二期手术前的MRI及术中证实该椭圆形稍低回声结构为神经瘤。

3型:吻合处受损神经厚度变细,声像图表现为神经连续性存在,对位尚可,吻合处神经厚度较正常神经变细,形成稍高回声的结构(图3)。此型共4例,其中1例行二期手术,术中证实神经变细程度较大。

4型:损伤神经远端与平行致密线状稍高回声相连,超声声像图所见为神经连续性中断,损伤神经远端与平行致密的线状稍高回声结构相连续(图4),2例均在二期手术中证实将损伤神经缝合至肌腱上。

5型:吻合处回声减低,此型共3例,超声下表现为神经连续性存在,对位好,吻合处神经与正常神经厚度相对一致均匀,但回声减低(图5)。

6型:吻合处神经连续性中断,超声检查可见神经连续性中断,远端为低回声区,近端可见神经束状结构,并可见断端处神经厚度较正常神经稍有增粗(图6)。1例经二期手术术中证实一期吻合失败。

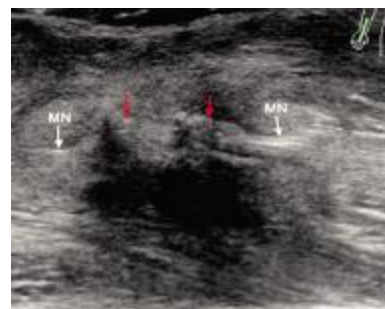

图1 吻合处不规则混合回声区声像图
Fig. 1 US image of irregular mix echogenicity at stoma
MN为右侧前臂正中神经,红色箭头为不均质回声区,白色箭头为正中神经两断端。

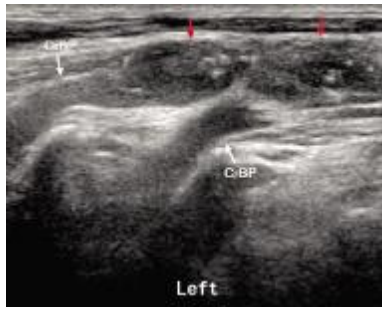

图 2 吻合处椭圆形稍低回声结构形成

Fig. 2 US image of oval low-echo node at stoma

为左侧臂丛神经 C6、C7 的颈部出口处, 红色箭头为椭圆形稍低回声结构, 手术及 MRI 证实为神经瘤.

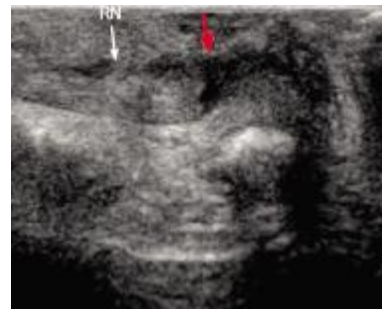

图 6 吻合处神经连续性中断

Fig. 6 US image of nerve discontinuity

RN 为右侧腕部绕神经, 白色箭头处为神经束状结构, 红色箭头处为低回声区, 术中证实的神经连续性中断处.

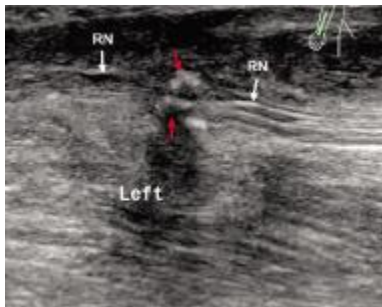


图 3 吻合处受损神经厚度变细

Fig. 3 US image of stenosis at stoma

RN 为左前臂桡神经, 红色箭头为手术证实的神经变细部位.

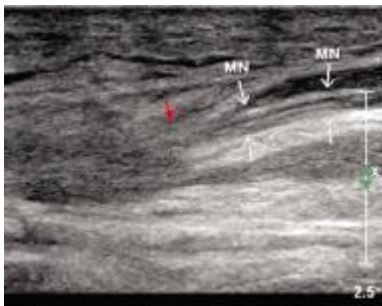


图 4 损伤神经远端与平行致密线状稍高回声相连

Fig. 4 US image of parallel high-echo at stoma

MN 为右侧前臂正中神经损伤远端, 红色箭头为术中所见的神经断端与肌腱延续部位.

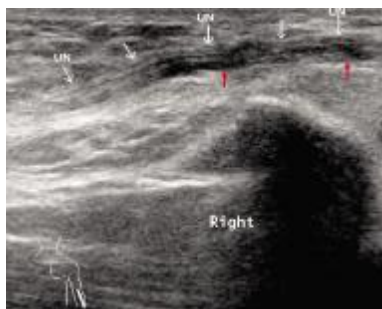

图 5 吻合处回声减低

Fig. 5 US image of echo reduced at stoma

UN 为右侧肘部尺神经沟内尺神经, 红色箭头为回声减低部位.

2.3 损伤神经不同超声回声类型与肌电图结果的关系

肌电图 (electromyogram, EMG) 是以体感诱发电位 (SEP) 和神经传导的潜伏期、波幅及传导速度来判断神经通路是否建立的. 其中以 SEP 为最重要的标准, SEP (+) 说明神经通路建立, SEP (-) 说明神经通路未建立, 但在 SEP (+) 结果中可出现两种结果: 第一种结果是神经通路建立且功能良好; 第二种结果是神经通路建立但功能受损.

对照分析本文中 18 例损伤神经一期缝合术 6 种超声声像图与肌电图检查结果发现, 在同一超声回声类型中可见到多种神经通路建立情况: (1) 吻合处不规则混合回声区: SEP (+), 功能良好的 1 例; SEP (+), 但功能受损的 2 例, SEP (-) 3 例; (2) 吻合处见椭圆形稍低回声结构形成: SEP (+), 但功能受损的 1 例, SEP (-) 1 例; (3) 吻合处见受损神经厚度变细: SEP (+), 功能良好的 3 例; SEP (+), 但功能受损的 1 例; (4) 损伤神经远端与平行致密线状稍高回声相连的 2 例病例均表现为 SEP (-); (5) 吻合处回声减低: SEP (+), 功能良好的 2 例; SEP (+), 但功能受损的 1 例; (6) 吻合处见神经连续性中断的 1 例病例, SEP 为 (-).

3 讨论

外周神经受损后, 若能及时施行手术修复, 缝合断端, 将有助于恢复神经机能. 然而对神经机能的恢复以及缝合后神经再生状况的检测, 一直是临床治疗中的一个难点. 以往临床医生主要靠临床症状、体格检查 (如 Tinel 征测定、检查损伤神经所支配肌群功能的恢复情况) 及 EMG 检查

再生神经所支配肌群的电生理表现来综合判断术后的恢复情况。传统的神经电生理检查对术后评估有积极意义,但易受患者自身或检查过程中的多种因素影响,有可能出现检查结果与临床表现相矛盾或出现假阴性结果,而导致不必要的二期手术。且 EMG 检查对于神经组织形态学的变化,特别是神经再生“黄金时期”(损伤后 3 个月)内形态上的细微变化^[4],则缺乏客观的依据。MRI 对于动态追踪观察神经的形态变化方面具有比较理想的优势,但其费用较高,多次的检查对患者的经济会造成较大的负担,且 MRI 检查相对禁忌症较多,故其在动态追踪观察神经修复情况方面不作为首选。

随着超声诊断及仪器的发展,近年来高频超声应用于诊断外周神经损伤在临床上得到了一定的发展,其在诊断周围神经系统疾病的作用已经得到肯定。高频超声具有直观、可显示局部细微结构、定位准确等优点,可清晰显示外周神经主干及其主要分支的走行、分布,并能显示神经直径、连续性、局部形态改变等情况,及其与周围组织的解剖关系,同时还可以动态观察神经的形态变化,并且可实时地与健侧进行比较,使得外周神经在动态、静态方面的观察成为可能^[2]。

高频超声下正常肢体外周神经表现为:沿外周神经长轴行纵切面扫查呈中等回声的管状结构,内部有致密平行的线状稍高回声,横切面扫查呈圆形或椭圆形的中等回声结构,内有点状低回声,似呈“筛孔”状。当外周神经开放性损伤时,高频超声声像图的基本表现为神经外膜的条状强回声及神经束平行线状稍高回声连续性完全或部分中断,中断区为无回声或低回声。有研究表明,高频超声所表现的神经损伤的二维图像与该神经支配的肌群的功能恢复及损伤神经的病理变化基本一致^[3],说明高频超声可以动态、准确地观察到周围神经损伤后修复的过程。

在外周神经闭合性损伤时,往往先保守治疗一段时间,之后可根据治疗效果再决定是否需要手术探查。在此期间可通过高频超声观测受损神经的连续性、可疑损伤区域神经切面的完整度、是否有神经瘤形成、是否存在水肿或卡压等方面来直观地反映其病变程度,以补充神经电生理及其他影像学检查的不足,为临床提供重要的诊断及治疗信息。特别在腕管综合征及肘管综合征的诊断方面,超声与肌电图联合使用,可提高对症状较轻患者的诊断敏感度^[4,5]。

而对于开放性损伤的患者,经一期缝合手术治

疗后,因神经再生速度缓慢,同样需要长时间、多次追踪观察以评估一期手术疗效,在这段时间内可用高频超声来判断吻合处神经再生状况,并确定是否需行二期手术治疗。本文中,电生理提示吻合处无神经通路建立的患者,声像图可有 1 型、2 型、4 型及 6 型表现,而这 4 种回声类型分别有损伤神经断端瘢痕形成、神经瘤形成、神经断端错缝到肌腱或肌肉上及神经断端吻合失败致神经连续性中断,且上述病例在 3 次随访中声像图表现均基本一致,经二期手术证实与第 1 次超声声像图提示一致,说明超声检查可以较早地在恢复期内获得有价值的信息,为尽早手术、赢得修复时间提供较可靠的依据^[6]。对于神经通路已建立但功能受损的病例中,主要见于 1 型、2 型中吻合处瘢痕增生不明显或神经瘤较小的病例,而在 3 型、5 型中虽然神经束对位较好,两端神经束粗细基本一致,通路建立,但可因为外周压迫或水肿较重而导致功能受损,上述病例可再结合具体神经传导的潜伏期、波幅及传导速度等指标来决定是否需采取二期手术。1 例 3 型回声病例在手术中见损伤神经因吻合处周围瘢痕组织增生压迫神经束而致神经变细,在电生理检查中提示神经通路建立功能受损,但却不能提示其原因,而在 3 次超声随访中声像图均表现为吻合处受损神经厚度变细且程度较重,提示存在压迫,所以高频超声可在术后较早期提示是否需行松解术或再次吻合手术,而不必等到电生理提示完全损伤时再行手术,为神经通路的恢复赢取宝贵的时间。

综上所述,观察神经的连续性是神经检查极其重要的内容,超声检查可以发现损伤神经断裂水平和缺损长度;在神经缝合术后,可以动态评估吻合处的连续性。对于周围神经损伤后较常见的并发症,高频超声亦可动态观察损伤神经与周围组织粘连的情况,对其部位、大小及其与周围组织的关系可做出准确判断,对需要二期手术的患者,可以给临床医师提供准确的定位信息,从而减少手术损伤^[7]。但由于本文总结的病例数量较少且完成随访的比例较低,尚需再收集更大量的病例后进一步总结研究。

[参考文献]

- [1] 陈为民,陈琳,杨永明,等. 超声在判断外周神经缝合后再生状况中的应用 [J]. 复旦学报(医学版), 2008, 35(5):667-670.
- [2] TOROS T, KARABAY N, OZAKSAR K, et al. Evaluation of

- peripheral nerves of the upper limb with ultrasonography: a comparison of ultrasonographic examination and the intra-operative findings[J]. *J Bone Joint Surg Br*, 2009, 31(6): 762 - 765.
- [3] 陈定章, 丛锐, 周晓东, 等. 高频超声在上肢外周神经损伤中的诊断价值[J]. *中国超声医学杂志*, 2005, 21(9): 705 - 706.
- [4] GINN S D, CARTWRIGHT M S, CHLOROS G D, et al. Ultrasound in the diagnosis of a median neuropathy in the forearm: case report [J]. *J Brachial Plex Peripher Nerve Inj*, 2007, 2:23.
- [5] COKLUK C, AYDIN K. Ultrasound examination in the surgical treatment of lower extremity peripheral nerve injuries: part II [J]. *Turk Neurosurg*. 2007, 17(3):197 - 201.
- [6] MONDELLI M, FILIPPOU G, GALLO A, et al. Diagnostic utility of ultrasonography versus nerve conduction studies in mild carpal tunnel syndrome. *Arthritis Rheum*, 2008, 59(3):357 - 366.
- [7] 高康, 杜联芳. 超声在周围神经检查中的应用[J]. *临床超声医学杂志*, 2009, 11(11): 759 - 760.
(2012 - 12 - 13 收稿)

(上接第 122 页)

卵巢甾体类激素仅为正常妊娠的 1/3. 这说明异位妊娠早期黄体已不再分泌孕酮, 而是由活力急剧下降的滋养细胞分泌, 故血清孕酮水平显著下降. 本观察组结果与之相符.

综上所述, 异位妊娠患者血清 β -HCG、孕酮水平显著低于正常宫内妊娠者. 特别在孕 5 周内, B 超检查难以见到胚芽影像, β -HCG、孕酮测定更具优越性. 特别在症状不典型的早孕患者中, 连续动态监测 β -HCG, 孕酮值, 结合 B 超监测能及早发现异位妊娠, 减少漏诊与误诊. 因此 β -HCG、孕酮联合测定在早期异位妊娠诊断中具有重要价值.

[参考文献]

- [1] 乐杰主编. 妇产科学[M]. 第7版. 北京:人民卫生出版社, 2008:110.
- [2] 姚泰主编. 生理学[M]. 第6版. 北京:人民卫生出版社, 2003:390.
- [3] 樊士荣. 绒毛膜促性腺激素和孕酮在异位妊娠诊断中的价值[J]. *中国实用妇科与产科杂志*, 2000, 16(4): 200 - 201.
- [4] 李涌经, 于传鑫. 实用妇产科内分泌学[M]. 上海:上海科学技术出版社, 1997:2 671.
- [5] 蒋明, 张松. 血清 β -HCG、孕酮及雌二醇对宫外孕的诊断意义[J]. *中国现代医学杂志*, 2002, 7(3):47 - 49.
- [6] 刘霓, 刘炜培, 张羽虹, 等. 妊娠早期绒毛膜促性腺激素和孕酮的临床意义 [J]. *中国优生与遗传杂志*, 2006, 14(2):48.
- [7] 李颖娥, 罗小娟. 血清 β -HCG和孕酮动态定量测定在异位妊娠诊断中的临床意义 [J]. *中国妇幼保健*, 2010, 25:5 424 - 5 425.
- [8] 江静逸. 孕酮在宫外孕诊断及治疗中的价值[J]. *国外医学:妇幼保健分册*, 2003, 14(1):16 - 18.
(2012 - 12 - 04 收稿)