

## 高频彩超引导下 Encor 微创旋切术在乳腺肿块切除中的应用

罗晓茂, 陈海涛, 李支尧, 王丽伟, 张 圆, 杨丽春  
(昆明医科大学第三附属医院, 云南省肿瘤医院超声科, 云南 昆明 650118)

[摘要] **目的** 探讨高频彩超引导下, Encor 微创旋切术在乳腺肿块切除术中的应用价值. **方法** 33 例女性患者, 在高频彩超实时监测引导下, 应用 Encor 旋切系统, 切除 80 个乳腺肿块. **结果** 术后即刻超声检查乳腺肿块均被完整切除, 无明显疼痛不适, 未发生感染及其他并发症. **结论** 高频彩超引导下乳腺肿块 Encor 微创旋切术, 具有定位准确、有利于肿块完整切除、切口瘢痕小等优点, 是乳腺良性肿块手术方法中, 除传统外科手术外的又一种有效的微创手术方法.

[关键词] 高频彩超; Encor 微创旋切术; 乳腺肿块

[中图分类号] R737.9 [文献标识码] A [文章编号] 1003-4706 (2013) 02-0110-03

## Application of High Frequency Ultrasound-guided Encor System in Minimally Invasive Surgery for Breast Masses Resection

LUO Xiao-mao, CHEN Hai-tao, LI Zhi-yao, WANG Li-wei, ZHANG Yuan, YANG Li-chun  
(Dept. of Ultrasound, The 3rd Affiliated Hospital of Kunming Medical University, The Tumor Hospital of Yunnan Province, Kunming Yunnan 650118, China)

[Abstract] **Objective** To investigate the application value of high frequency ultrasound-guided Encor system in minimally invasive surgery for breast mass resection. **Method** 80 breast masses of 33 female patients were excised by application of high-frequency color Doppler ultrasound guided real-time monitoring Encor system in minimally invasive surgery. **Results** All of the breast masses were complete resected, no significant pain and discomfort, infection and other complications occurred. **Conclusion** High frequency ultrasound-guided Encor system in minimally invasive surgery has many superiorities such as accurate locating, high complete resection rate, smaller scars, etc. it can be used as preferred surgical approach for the benign breast mass excision.

[Key words] High frequency ultrasound; Encor system in Minimally invasive surgery; Breast masses

随高频彩超技术的发展, 临床可触及或不能触及的乳腺肿块检出率越来越高, 传统的乳房肿块切除术会在皮肤表面留下疤痕, 尤其是多发的乳房肿块, 影响美观, 故部分女性难以接受. 微创旋切术能完整切除乳房内单发或多发的肿块, 具有较好的美容效果, 本文就已行乳腺微创旋切术的病例进行回顾性分析, 探讨其在乳腺肿块切除中的应用体会.

### 1 资料与方法

#### 1.1 一般资料

2012 年 7 月 ~ 10 月昆明医科大学第三附属医院门诊及住院女性 33 例, 年龄 23 ~ 57 岁, 平均 29 岁, 超声检出乳腺肿块共 80 个: 右乳肿块 11 例 (共 21 个肿块); 左乳肿块 10 例 (共 20 个肿块); 双乳肿块 12 例 (共 39 个肿块, 其中 1 例双乳共检出 11 个肿块). 肿块直径 6 ~ 48 mm. 根据美国放射协会提出的超声乳腺影像报告数据系统进行评级分类, 术前超声 BI-RADS 评级不超过 IVa 级, 本观察组病例中: 80 个肿块中的 4 个为

[作者简介] 罗晓茂 (1970~), 女, 云南镇雄县人, 医学硕士, 副主任医师, 主要从事超声诊疗研究工作.

[通讯作者] 杨丽春. E-mail: yn-ylc126.com.

IVa 级; 71 个为 III 级; 5 个为 II 级. 所有患者均有做乳腺微创旋切的意愿. 所有旋切术后的组织均行病理检查.

### 1.2 仪器与设备

超声仪: SONIXtouch, 探头型号: L14-5. 乳腺微创旋切系统: 美国 SenoRx 公司, Encor 旋切系统.

### 1.3 手术方法

患者仰卧位, 充分暴露乳房, 常规消毒后, 将肾上腺素 - 利多卡因混合注射液注射至乳房后间隙及肿块周围, 进行局部麻醉, 根据超声检出的肿块位置、数目及大小, 选择乳房边缘较隐蔽的区域作为穿刺点, 在超声实时监测引导下, 将 Encor 旋切刀置入肿块深部, 进行旋转切割, 确认肿块完全切除后, 抽吸残腔内积血后退针, 术后用弹力绷带加压包扎止血, 并将切除的病变组织送病理检查.

## 2 结果

高频彩超引导下, 33 例患者共 80 个乳腺肿块均被完整切除 (见图 1~3). 80 个乳腺肿块病理结果: (1) 纤维腺瘤 48 个, 占 60%; (2) 腺病伴腺瘤 20 个, 占 25%; (3) 腺病 7 个, 占 8.75%; (4) 乳腺囊肿 2 个, 占 2.5%; (5) 导管上皮增生活跃 2 个, 占 2.5%; (6) 导管上皮扩张伴大汗腺化生 1 个, 占 1.25%.

术后并发症: 80 个肿块旋切术后出现局部积血 4 个, 占 5%, 即刻抽吸残腔内积血, 用弹力绷带加压包扎后未出现明显血肿, 无明显疼痛不适, 未发生感染及其他并发症.

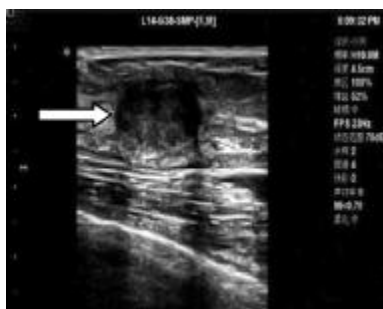

图 1 右乳外上象限肿块 17 mm  
Fig. 1 Breast tumor 17 mm

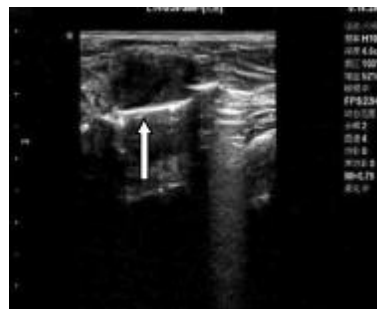

图 2 超声引导下旋切刀置入肿块后方  
Fig. 2 Ultrasound-guided Encor system

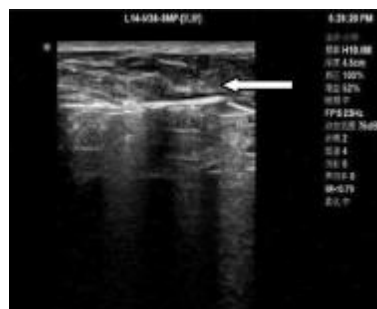


图 3 旋切术后肿块消失  
Fig. 3 No residual lesions

## 3 讨论

乳腺钼靶 X 线检查应用于临床已有数十年的历史, 在致密性乳腺中, 肿块与腺体成等密度缺乏对比, 钼靶 X 线不易显示肿块. 超声对乳腺肿块进行检查始于 20 世纪 50 年代, 早期由于超声的探头频率较低, 仅用于乳腺较大肿块的囊实性鉴别, 随高频彩超技术的发展应用, 超声对乳腺肿块位置、大小、形态、数目等显示明显优于钼靶 X 线. Wendie 等<sup>[1]</sup>研究认为: 对不伴肿块的微小钙化灶, 钼靶 X 线较超声更为优越; 但在非脂肪型乳腺中, 超声对恶性肿块敏感性比钼靶 X 线高.

随女性自我保健意识的增强, 乳房超声检查也成为常规体检内容之一, 乳腺肿块尤其不能提及的肿块检出率越来越高, 行乳腺肿块切除的病例也呈逐年增加的趋势. 乳腺肿块局部切除手术具有操作简便, 对肿块周围腺体组织创伤较小等优点, 但部分曾有乳腺肿块切除史、多发的乳腺肿块及疤痕体质的女性, 术后皮肤表面会留下多条手术疤痕, 影响美观. 乳腺微创旋刀进针位置一般选择乳腺边缘较隐蔽区域, 且皮肤表面进针处切口约 3 mm 左右, 不需缝合, 一次手术能完整切除单发或多发的肿块, 术后疤痕不明显, 受到部分女性患者的青睐<sup>[2]</sup>. 有研究<sup>[3,4]</sup>表明乳腺微创旋切

手术是安全的、有效的。

为了避免乳腺旋切术后病理诊断为恶性肿瘤再次扩大手术,也为了避免促进恶性肿瘤细胞的种植、扩散、转移等,本组 33 例共 80 个乳腺肿块术前超声诊断良性,所有肿块在高频彩超引导下均被完整切除,术后即刻超声检查无肿块残留。切除的 80 个乳腺肿块病理均诊断为良性病变:纤维腺瘤占 60%;腺病伴腺瘤占 25%;腺病占 8.75%;乳腺囊肿占 2.5%;导管上皮增生活跃占 2.5%,导管上皮扩张伴大汗腺化生占 1.25%。

超声引导下微创旋切术适用于乳腺肿块最大直径在 30 mm 以下,否则切除不太彻底,应选传统的手术局部切除术。本组病例中有 2 例患者的乳腺肿块最大直径大于 30 mm,最大直径分别为 31 mm 及 48 mm,因患者有腺微创旋切的强烈意愿,在实时超声引导及监测下,肿块均被完全切除,无明显出血及其他并发症,但治疗时间延长。有报道<sup>[9]</sup>Mammotome 旋切系统旋切术后并发症发生率 2.1%,本组病例中 80 个乳房肿块术后出现局部积血 4 个,占 5%,即刻利用旋切系统负压抽吸尽手术区域的积血,局部加压排尽积血后,用弹力绷带压迫包扎,未出现血肿,无明显疼痛不适,未发生感染及其他并发症。

乳腺肿块微创旋切术应用体会如下:(1)局麻药中加用肾上腺素,注射至乳房后间隙及肿块周围,以减少手术中疼痛和手术区域的出血;(2)确定进针路径,无粗大血管,避免术中出血;(3)行多个肿块切除时,应遵守先小后大、先远后近的原则分次切除,以利于止血及避免肿块残留;(4)根据肿块的数目、大小及位置,实时调整旋切刀的角度及方向,活动度较大的肿块应用手指或手掌协助固定,避免盲目、反复的穿刺进针,以减少周围腺体的损伤;(5)超声实时监测应该持续整个肿块旋切手术过程:位于乳房深部的肿块,避

免旋切时穿透胸大肌及胸膜,致血气胸等严重并发症;对紧贴皮肤的乳腺肿块,避免旋切时损伤皮肤;较大肿块行旋切术时,由于肿块大部分已被切除,腺体局部塌陷及形状改变,合并出血及旋切刀的牵拉等因素影响,肿块残留与回声紊乱的腺体不易鉴别,故超声实时监测术中肿块大小及形态的改变极其重要,可以准确判断有无肿块残留,并及时调整旋切刀口的方向及进针的深度,保证肿块完整切除,并避免周围腺体组织的过度损伤。

本研究结果表明,高频彩超引导下乳腺肿块微创旋切术定位准确、完整切除率高、并发症少、手术疤痕小,对曾有乳腺肿块切除病史、多发的乳腺肿块及疤痕体质的女性,有较好的美容效果。

#### [参考文献]

- [1] WENDIE A, BERG, LORENA GUTIERREZ, et al. Diagnostic accuracy of mammography, clinical Examination, US, and MR Imaging in preoperative assessment of breast cancer[J]. Radiology, 2004, 233(3): 830 - 849.
- [2] 邹燕鹏. 超声下微创旋切术切除乳腺良性肿块的疗效分析[J]. 航空航天医学杂志, 2012, 23(1): 58 - 59
- [3] KIM M J, KIM S I, YOUK J H, et al. The diagnosis of non-malignant papillary lesions of the breast: comparison of ultrasound-guided automated gun biopsy and vacuum-assisted removal [J]. Clin Radiol, 2011, 66 (6): 530 - 535.
- [4] HAHN M, KAGAN K O, SIEGMANN K C, et al. Mammotome versus ATEC: a comparison of two breast vacuum biopsy techniques under sonographic guidance [J]. Arch Gynecol Obstet, 2010, 281(2): 287 - 292.
- [5] 李晓薇, 凌飞海, 杨扬, 等. 超声引导下 Mammotome 微创旋切系统切除乳腺肿块 693 例应用体会 [J]. 中国医药指南, 2011, 9(11): 62 - 63.

(2012 - 11 - 14 收稿)

## 窄谱 UVB 治疗慢性单纯性苔藓和慢性肥厚性湿疹的临床疗效观察

卢凤艳<sup>1)</sup>, 荀皓<sup>2)</sup>, 尹逊国<sup>1)</sup>, 余妍欣<sup>1)</sup>

(1) 昆明医科大学附属曲靖医院, 曲靖市第一人民医院皮肤性病科, 云南 曲靖 655000; 2) 昆明医科大学附属口腔医院, 云南 昆明 650031)

**[摘要]** **目的** 观察窄谱 UVB 治疗慢性单纯性苔藓和慢性肥厚性湿疹的疗效。 **方法** 慢性单纯性苔藓和慢性肥厚性湿疹患者各 54 例、68 例为治疗组, 外用复方氟米松软膏联合窄谱 UVB, 对照组为慢性单纯性苔藓和慢性肥厚性湿疹患者, 各为 20 例, 仅外用复方氟米松软膏, 治疗 4 周末进行疗效判定, 并详细记录不良反应。 **结果** 4 周末慢性单纯性苔藓治疗组总有效率为 92.6%, 慢性肥厚性湿疹总有效率为 88.2%, 对照组为 50%, 前两者与对照组比较差异有统计学意义 ( $P < 0.05$ )。 **结论** 联合窄谱 UVB 治疗慢性单纯性苔藓和慢性肥厚性湿疹的疗效优于外用复方氟米松软膏。

**[关键词]** 氟米松软膏; 复方; 苔藓; 单纯性; 慢性

**[中图分类号]** R758.23 **[文献标识码]** A **[文章编号]** 1003-4706(2013)02-0113-04

## The Clinical Efficacy of Narrow Spectrum UVB in Treatment of Lichen Simplex Chronicus and Chronic Hypertrophic Eczema

LU Feng-yan<sup>1)</sup>, XUN Hao<sup>2)</sup>, YIN Xun-guo<sup>1)</sup>, YU Yan-xin<sup>1)</sup>

(1) Dept. of Dermatology, The Affiliated Qujing Hospital of Kunming Medical University, The First People's Hospital of Qujing, Qujing Yunnan 655000; 2) The Affiliated Stomatological Hospital of Kunming Medical University, Kunming Yunnan 650031, China)

**[Abstract]** **Objective** To observe the clinical effect of narrow band UVB in treatment of lichen simplex chronicus and chronic hypertrophic eczema patients. **Method** 54 patients with lichen simplex chronicus and 68 patients with chronic hypertrophic eczema were selected in the treatment group, and were given topical compound Flumetasone Ointment combined with narrow band UVB. 20 patients with lichen simplex chronicus and 20 patients with chronic hypertrophic eczema were enrolled in control group and were only given a topical compound Flumetasone Ointment. At 4th weekend after treatment, the curative effect was evaluated, and adverse reactions were detailedly recorded. **Results** The total effective rate was 92.6%, 88.2% and 50% in lichen simplex chronicus treatment group, chronic hypertrophic eczema treatment group and control group, respectively, and the difference between treatment group and control group was statistically significant ( $P < 0.05$ ). **Conclusion** Combined narrow-spectrum UVB with flumetasone ointment has superior efficacy than single use of topical compound Flumetasone ointment in treatment of lichen simplex chronicus and chronic hypertrophic eczema.

**[Key words]** Flumetasone ointment; Compound; Lichen; Simplex; Chronic

慢性单纯性苔藓和慢性肥厚性湿疹均为临床上常见的皮肤病, 两者常呈局限、肥厚及苔藓样变, 剧痒难忍, 病情迁延难以痊愈, 特别是反复刺激或者用药不当甚至会发生恶变, 所以对于本

病的治疗也较为困难, 笔者就昆明医科大学附属曲靖医院自 2009 年 1 月至 2012 年 2 月收治的 122 例患者进行了药物联合窄谱 UVB 治疗, 取得了较好的效果, 现报告如下。

**[作者简介]** 卢凤艳 (1964~), 女, 黑龙江佳木斯市人, 医学学士, 副主任医师, 主要从事皮肤性病、皮肤医疗美容工作。